



Número	Entrada	Salida
--------	---------	--------

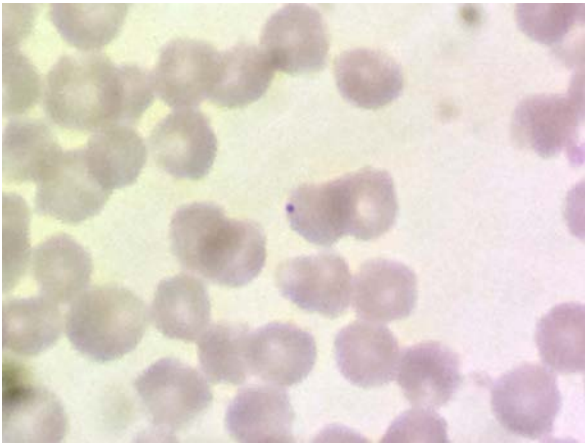
ESPECIE: Ovino

MUESTRAS

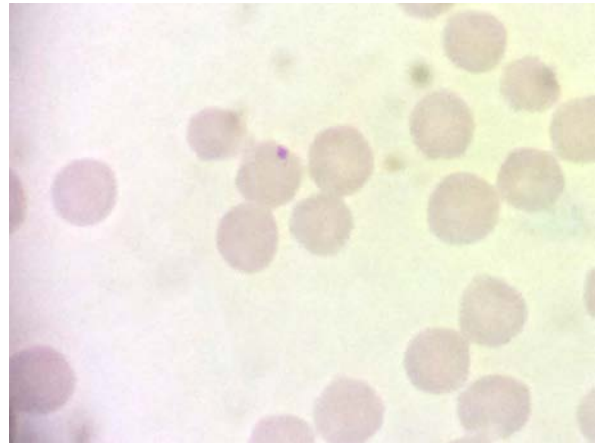
1 Sangre

IMAGENES MICROSCÓPICAS

Anaplasmosis ovina. En el frotis sanguíneo se observan formas cocoides dispuestas de forma marginal en el interior de eritrocitos. Mediante PCR se confirmó la presencia en el mismo animal tanto de *Anaplasma spp* como de *Mycoplasma ovis*.



1.



2.