



Número	Entrada	Salida
--------	---------	--------

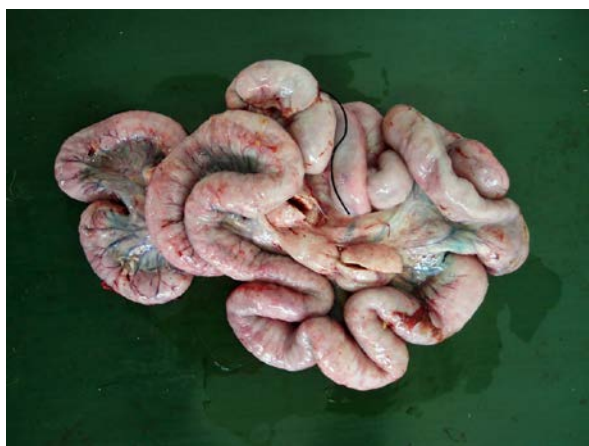ESPECIE: Bovino

MUESTRAS

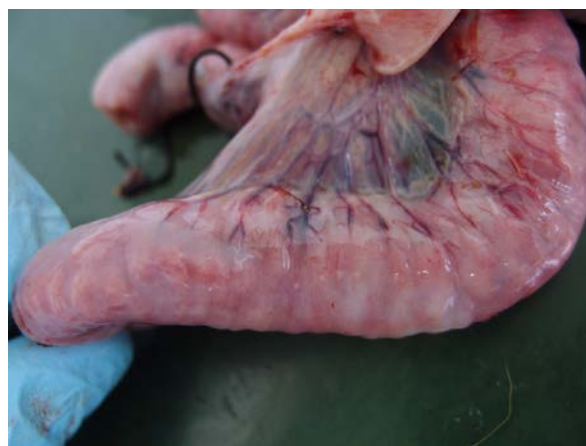1 Intestino

IMAGENES ANATOMOPATOLÓGICAS

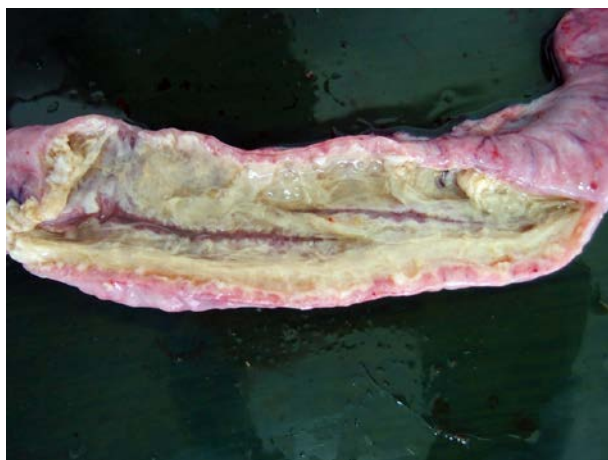Salmonelosis bovina. Intestino delgado muy engrosado. Enteritis difteroide, con la luz intestinal ocupada por fibrina. Linfonodos aumentados de tamaño.



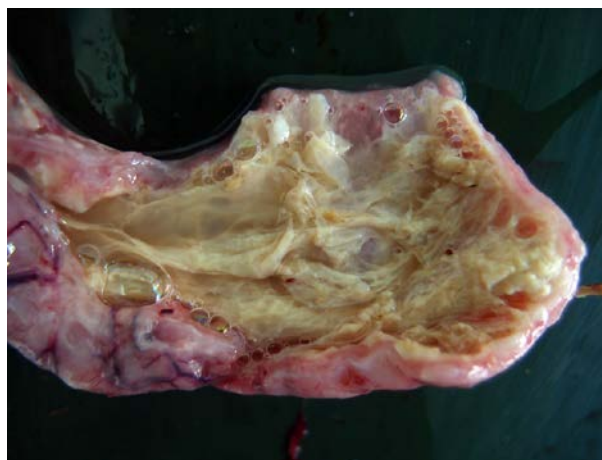1.



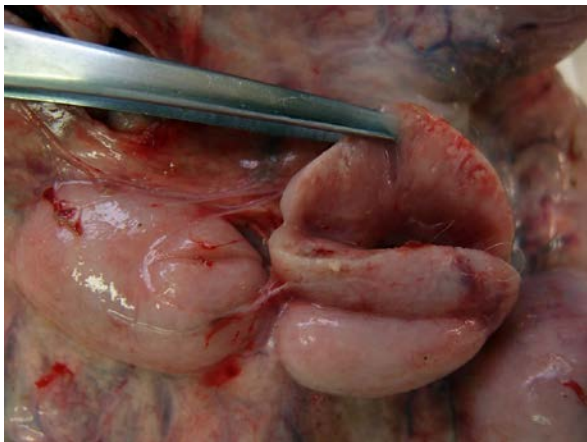
2.



3.



4.



5.

ANALITICA VETERINARIA