



Número	Entrada	Salida
--------	---------	--------

ESPECIE:

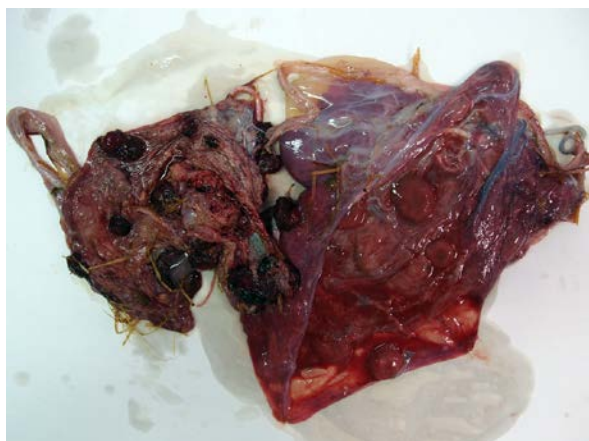Ovino

MUESTRAS

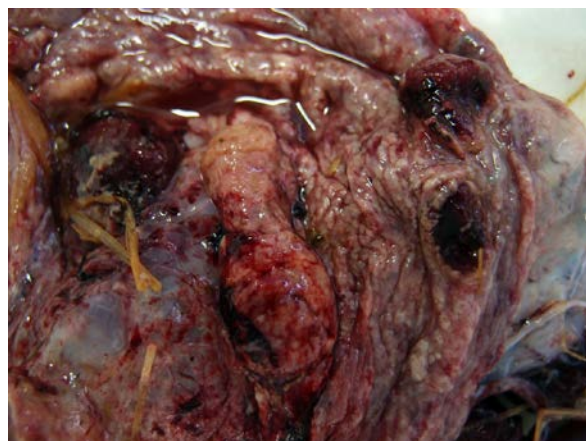
1 Placenta

IMAGENES ANATOMOPATOLÓGICAS

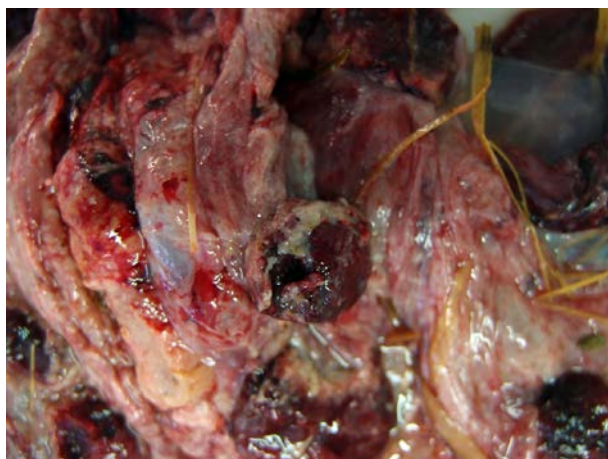Aborto clamidial ovino. Placenta de fetos gemelos con patrones lesionales diferenciados. En el fragmento de la izquierda se observa placentitis supurativo-necrótica con marcado engrosamiento coriónico. En el fragmento de la derecha se observa congestión y abundante exudado sero-fibrinoso. En ambos casos se detectaron clamidias, tanto por microscopía como por PCR. Ambos perfiles lesionales se observan con frecuencia en abortos por *Chlamydochlamydia* y por *Coxiella*



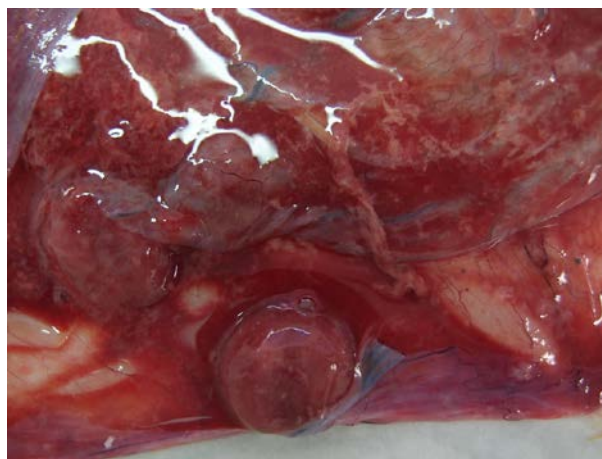
1. Placenta de aborto gemelar



2. Fragmento izquierdo



3. Fragmento izquierdo



4. Fragmento derecho