



Número	Entrada	Salida
--------	---------	--------

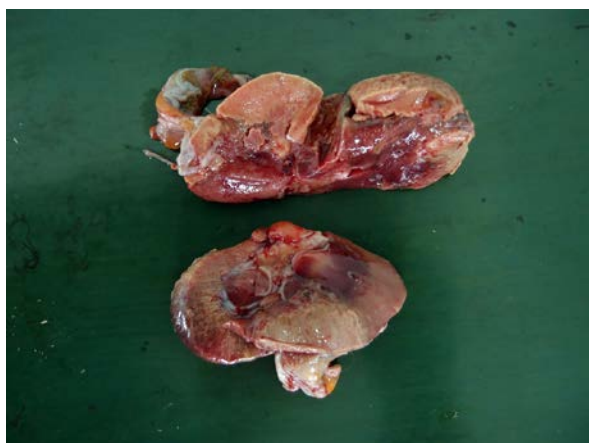
ESPECIE: Bovino

## MUESTRAS

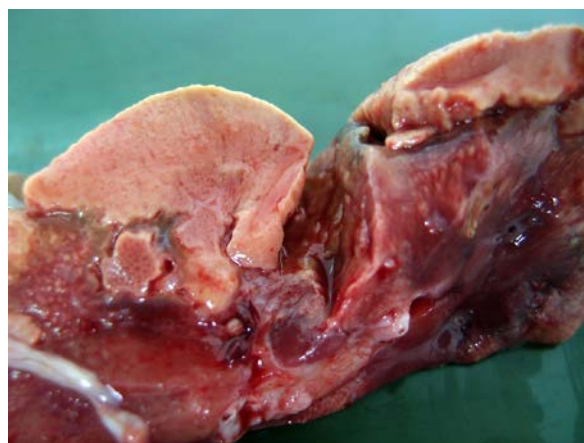1 Riñón

## IMAGENES ANATOMOPATOLÓGICAS

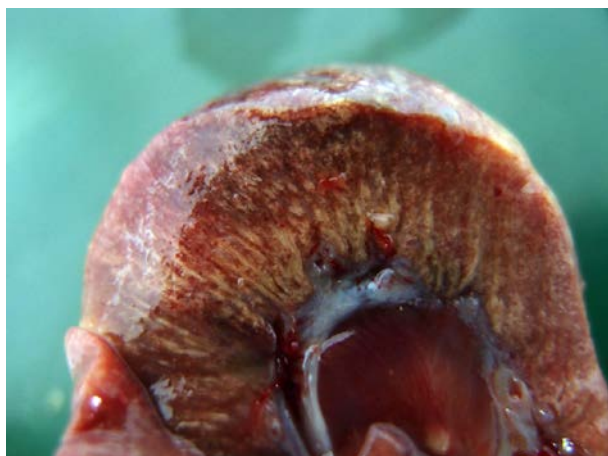
**Pielonefritis bovina con infarto renal.** Se aprecian amplias áreas en forma de cuña de necrosis coagulativa en las zonas infartadas y focos de infección purulenta. Microscópicamente se observaron Múltiples bacilos gram-positivos compatibles con *Trueperella pyogenes*. Posiblemente la bacteria accedió al riñón por vía hematógena desde otros puntos de infección (con frecuencia a nivel de válvula mitral – endocarditis bacteriana).



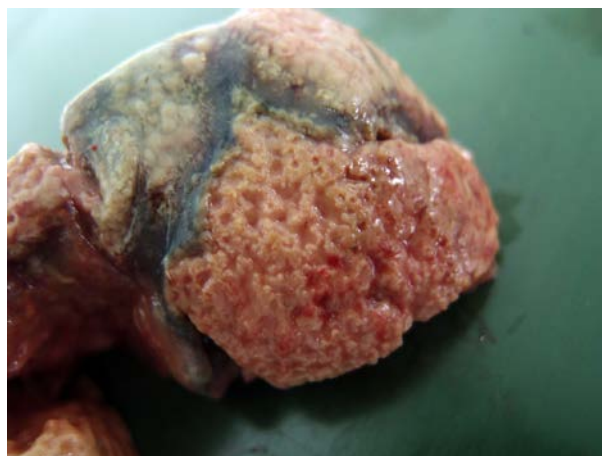1.



2.



3.



4.