



Número	Entrada	Salida
--------	---------	--------

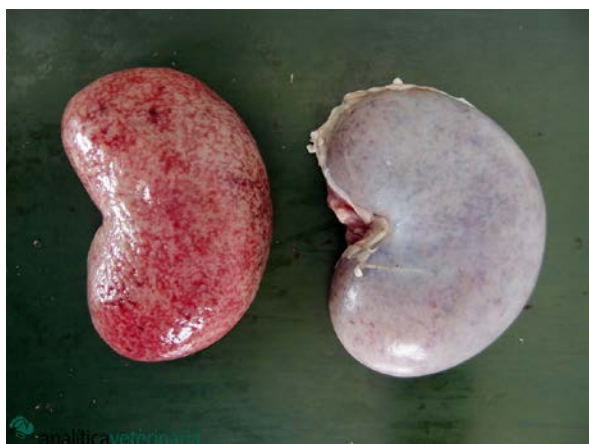ESPECIE: Ovino

## MUESTRAS

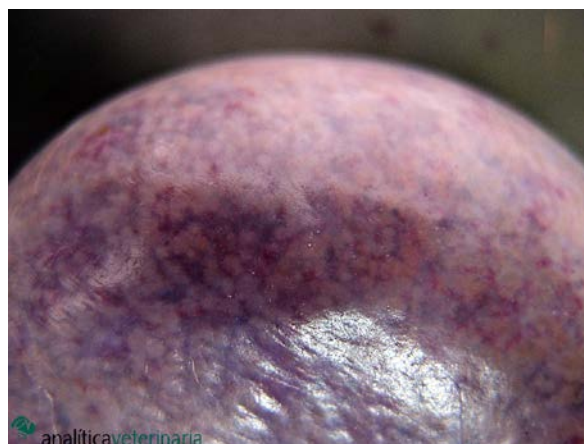
2 Riñones

## IMAGENES ANATOMOPATOLÓGICAS

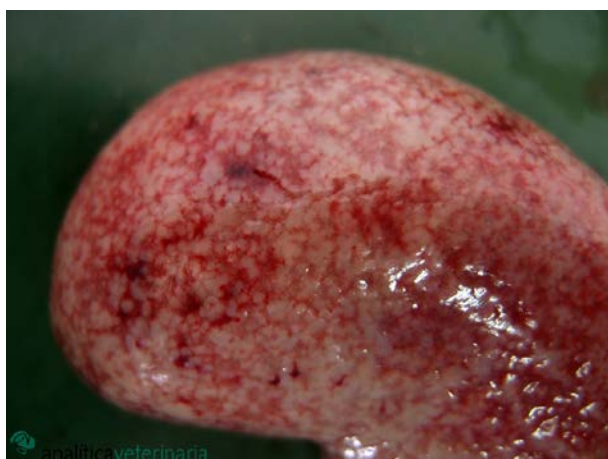**Intoxicación por oxalatos en ovino.** Dos riñones de una misma oveja. Presentan un punteado blanquecino multifocal en superficie que profundiza en la cortical. Blanda blanquecino-dorada claramente demarcada entre la cortical y la medular. Presencia de exudado de aspecto serofibrinoso en la pelvis renal. A nivel histológico, las lesiones se corresponden con una dilatación y necrosis de los túbulos contorneados y presencia de numerosos cristales refringentes con forma de espícula en la luz de dichos túbulos.



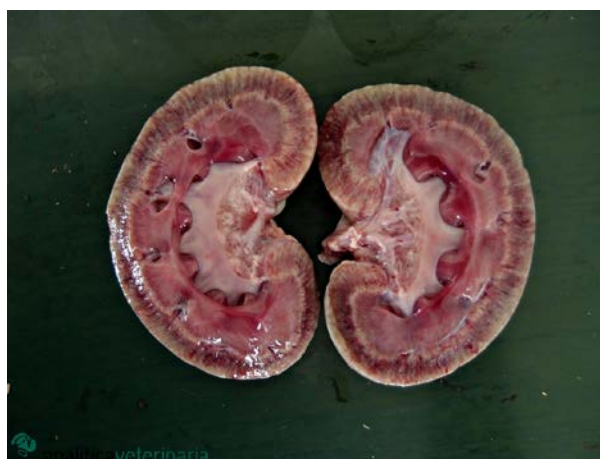1.



2.



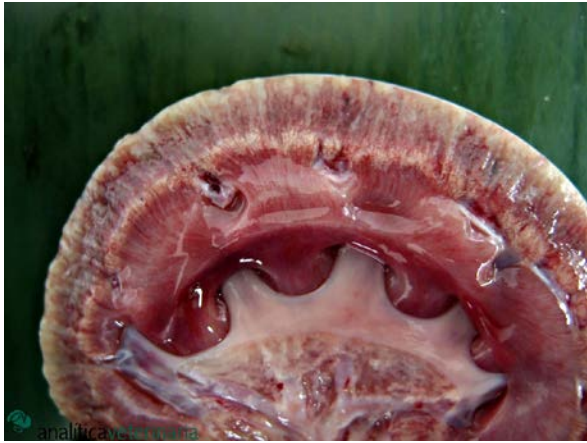3.



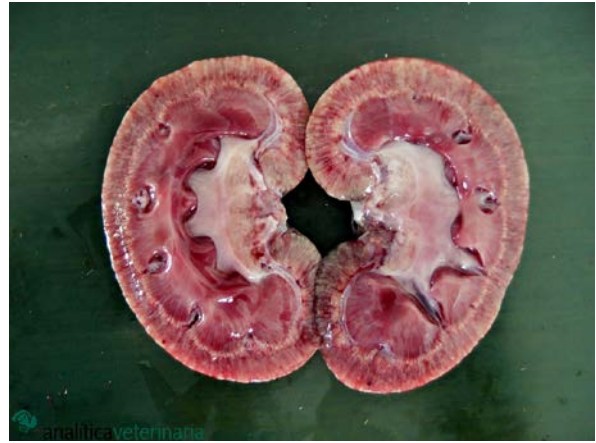4.



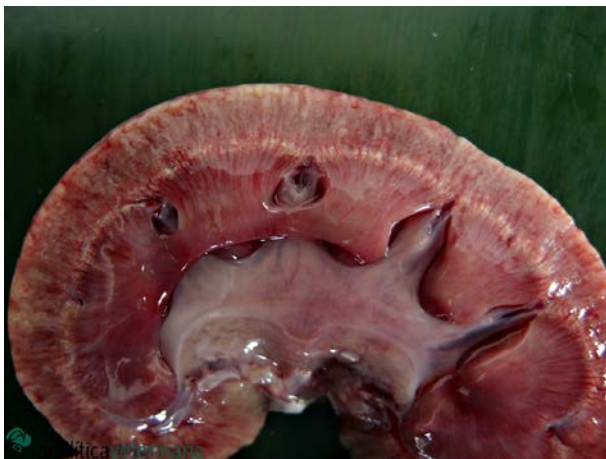INFORME REF.



5.



6.



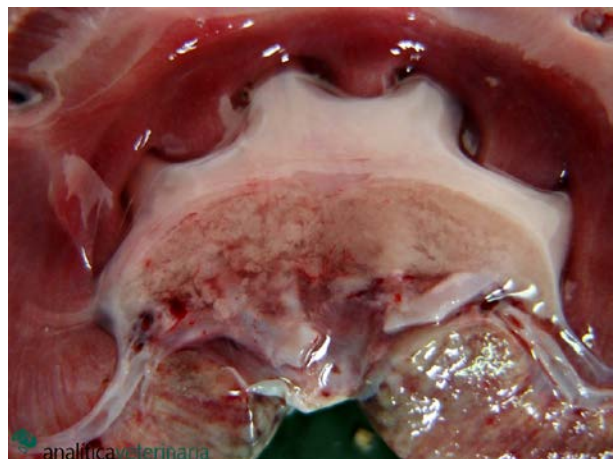
7.



8.



9.



10.