



Número	Entrada	Salida
--------	---------	--------

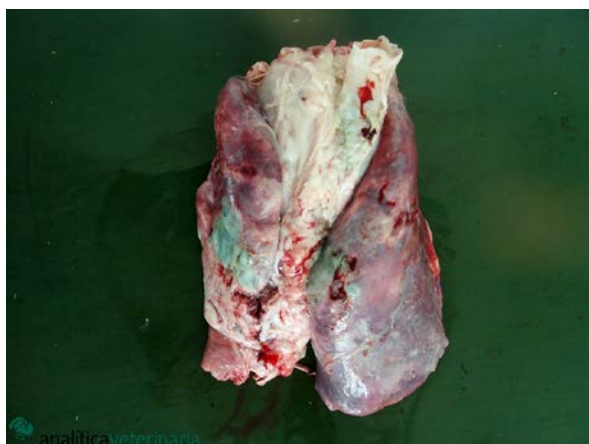ESPECIE: Ovino

MUESTRAS

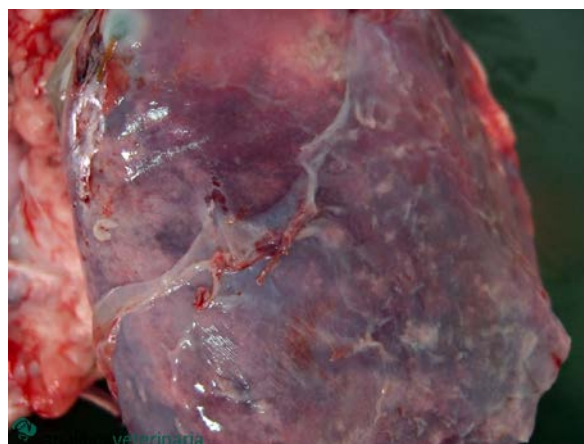- 1 Pulmón y corazón

IMAGENES ANATOMOPATOLÓGICAS

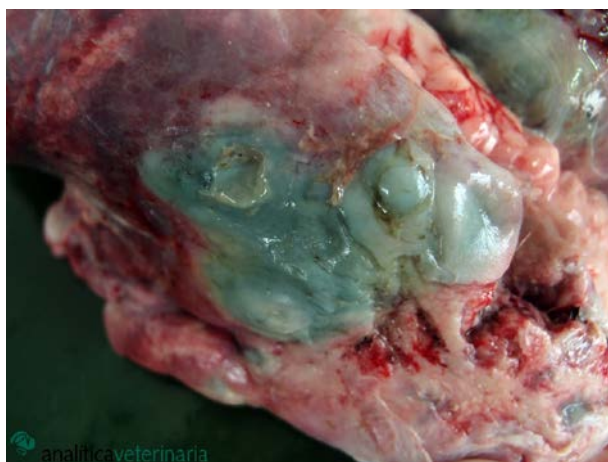Pleuritis y pericarditis fibrinosa ovina. También se observan focos de neumonía purulenta y un área de neumonía gangrenosa. En cultivo se obtuvo aislamiento de *Mannheimia haemolytica* como agente primario y de *Pseudomonas aeruginosa* como agente secundario o complicante.



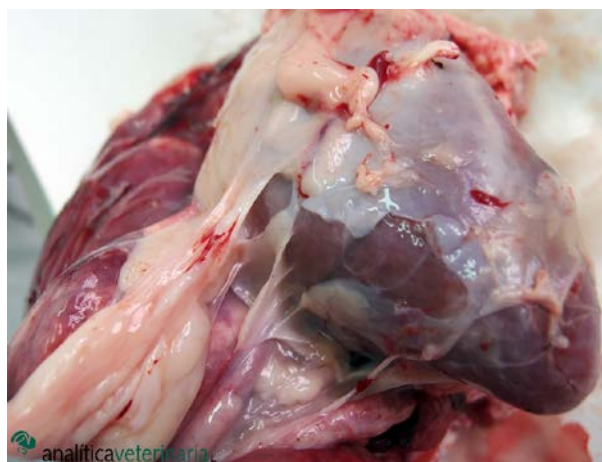
1.



2.

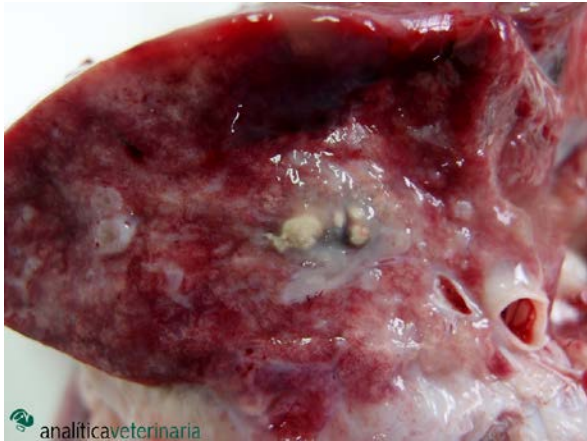

3.



4.

INFORME REF.



analiticaveterinaria
5.

INFORME REF.

11.

12.

ANALITICA VETERINARIA