



Número	Entrada	Salida
--------	---------	--------

ESPECIE: Caprino

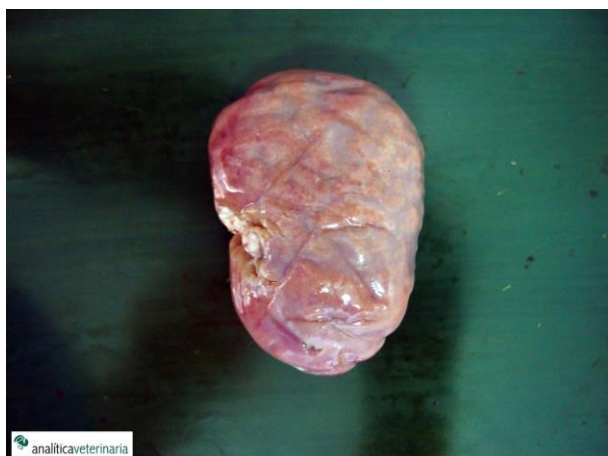## MUESTRAS

1 Riñón

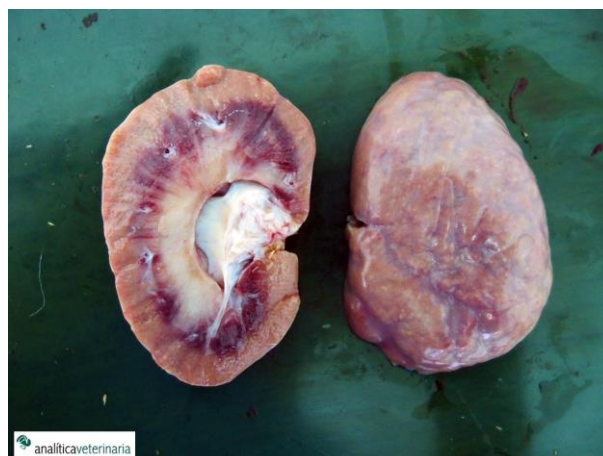PROPIETARIO:

## IMAGENES ANATOMOPATOLÓGICAS

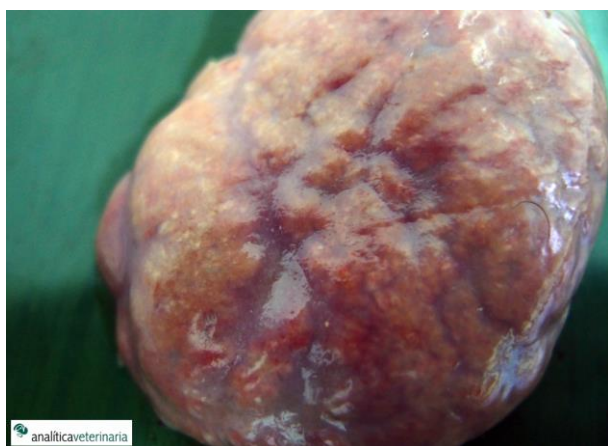**Amiloidosis renal.** Riñón aumentado de tamaño, coloración aclarada y superficie irregular. A nivel histológico se observa una intensa nefritis intersticial con fibrosis y una acusada amiloidosis renal que afecta principalmente a glomérulos, con depósito de material hialino eosinófilo. La amiloidosis es un proceso degenerativo asociado principalmente a procesos inflamatorios crónicos (neumonías o metritis gangrenosas, abscesos etc.).



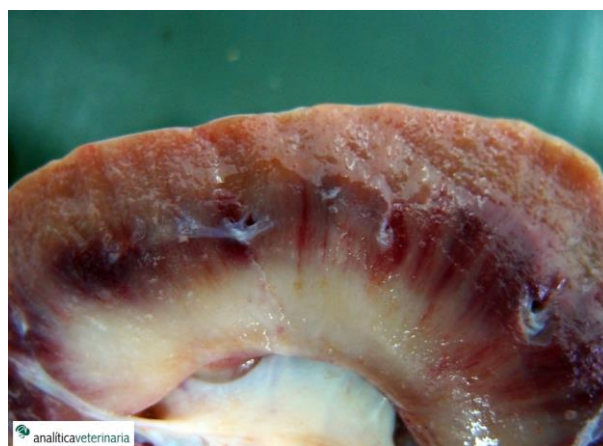
1.



2.



3.



4.