



Número	Entrada	Salida
--------	---------	--------

ESPECIE:

Ovino

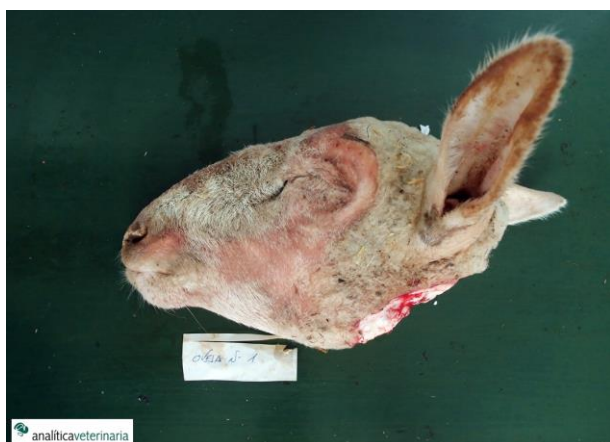MUESTRAS

4 Vísceras

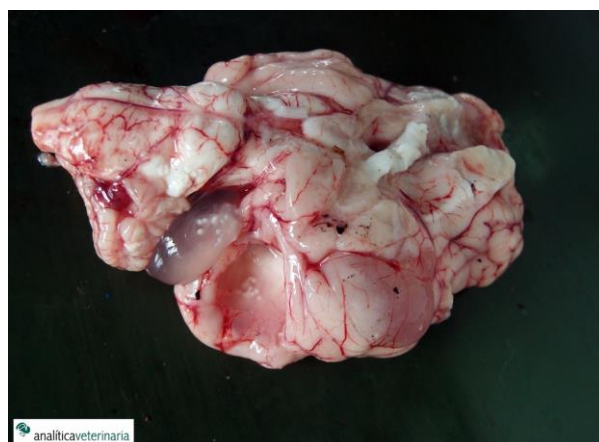
PROPIETARIO:

IMAGENES ANATOMOPATOLÓGICAS

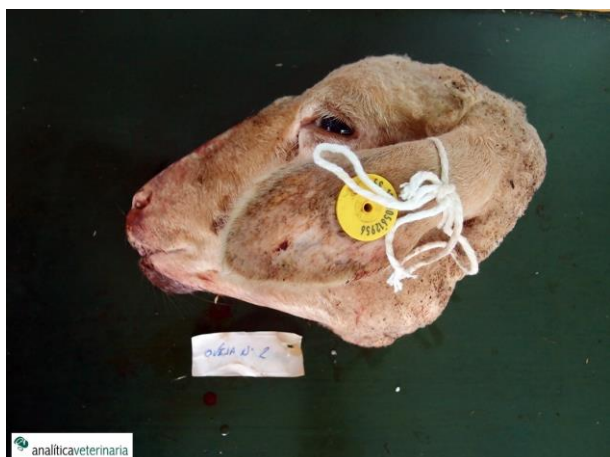Parasitación múltiple en rebaño ovino. En los animales 1 y 2 se observan vesículas de cenuro en sendos encéfalos. En el animal 3 se observa un nódulo hepático de 4 cm irregular, delimitado, blanquecino-amarillento, de aspecto esponjoso, que histológicamente se corresponde con quistes hidatídicos viables. En este animal y especialmente en el animal 4, se observan en áreas caudales del pulmón zonas de atelectasia y nódulos que a nivel histológico se corresponden con focos de neumonía principalmente linfocítica y presencia de larvas de nematodos (neumonía verminosa).



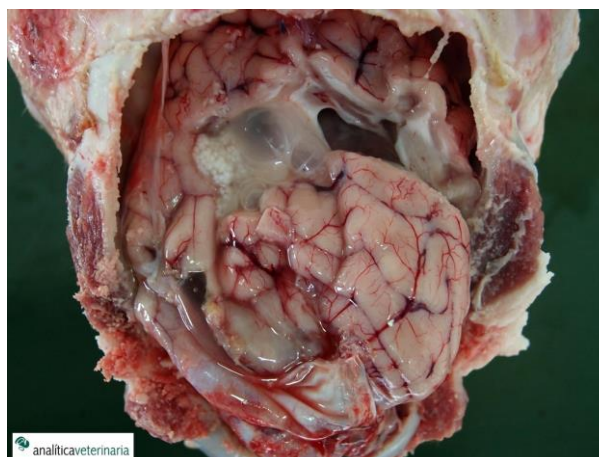
1. Animal 1



2. Animal 1



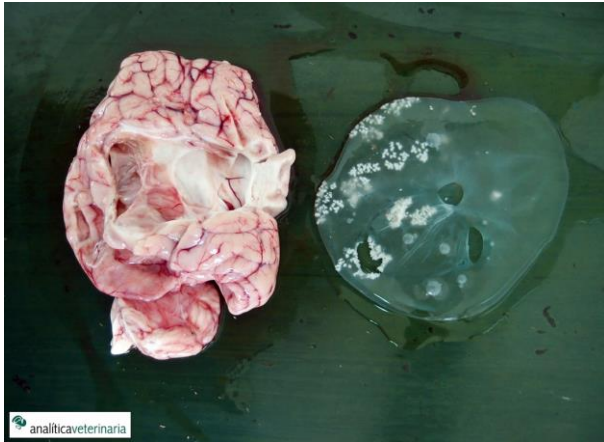
3. Animal 2



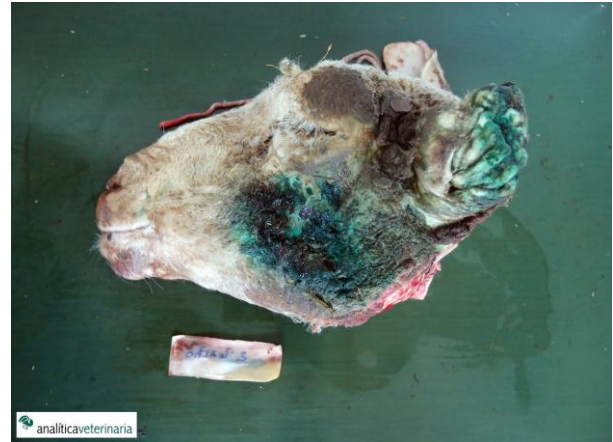4. Animal 2



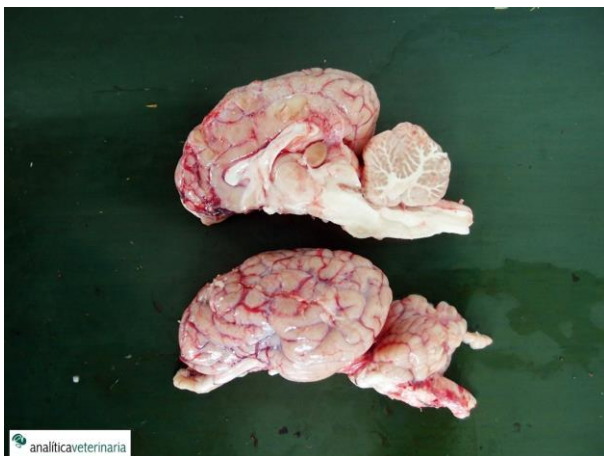INFORME REF.



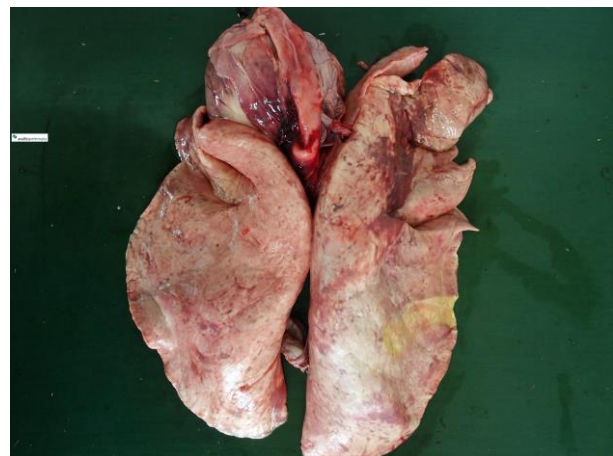5. Animal 2



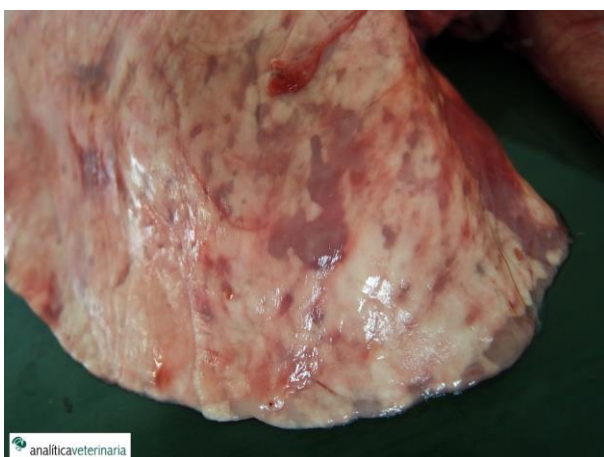
6. Animal 3



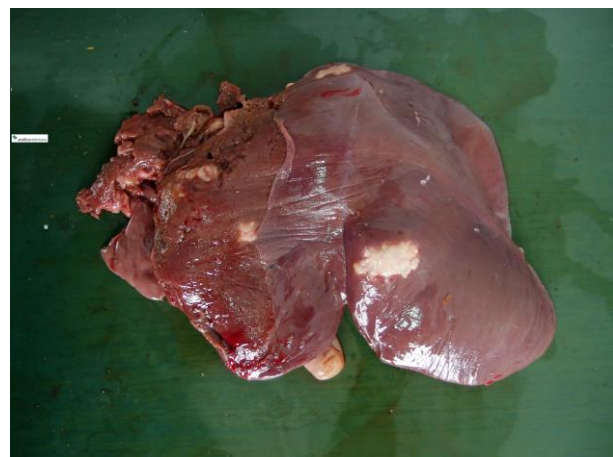
7. Animal 3



8. Animal 3



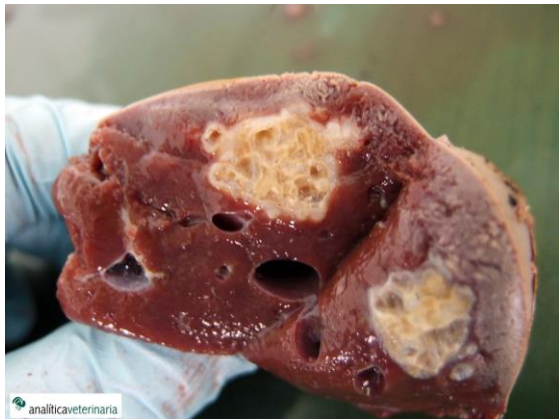9. Animal 3



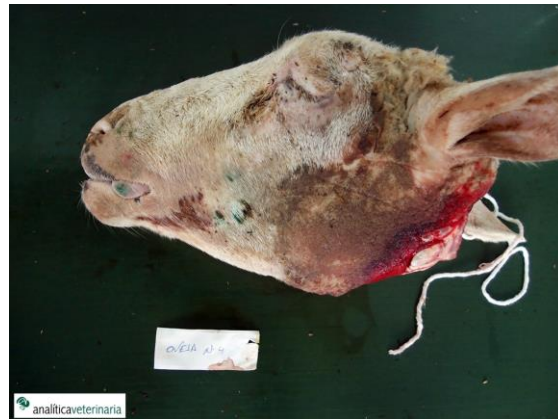10. Animal 3



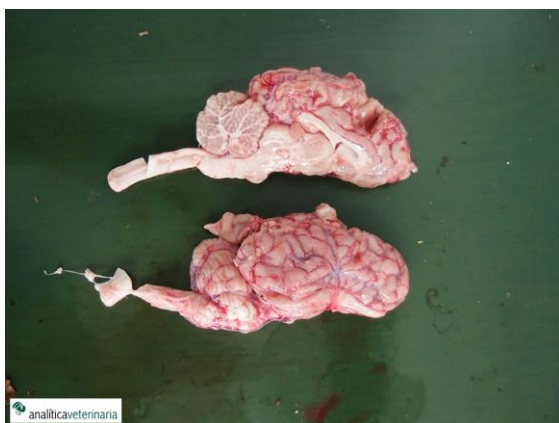
INFORME REF.



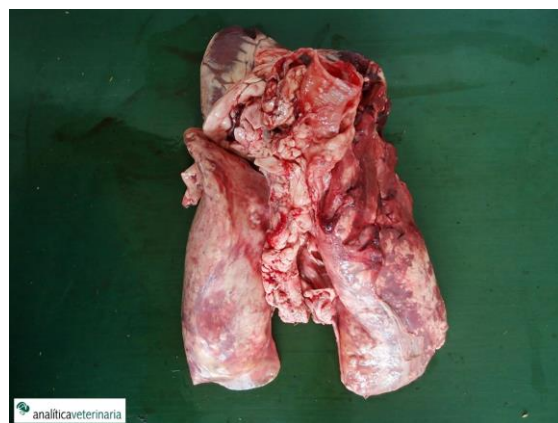
11. Animal 3



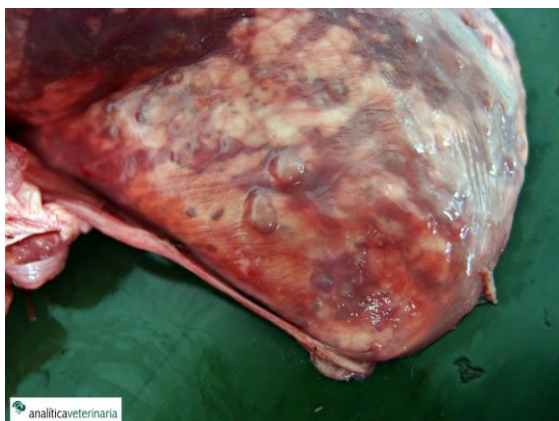
12. Animal 4



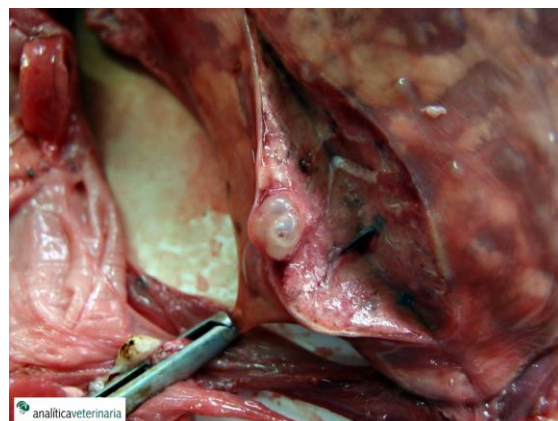
13. Animal 4



14. Animal 4



15. Animal 4



16. Animal 4