



Número	Entrada	Salida
--------	---------	--------

ESPECIE:

Ovino

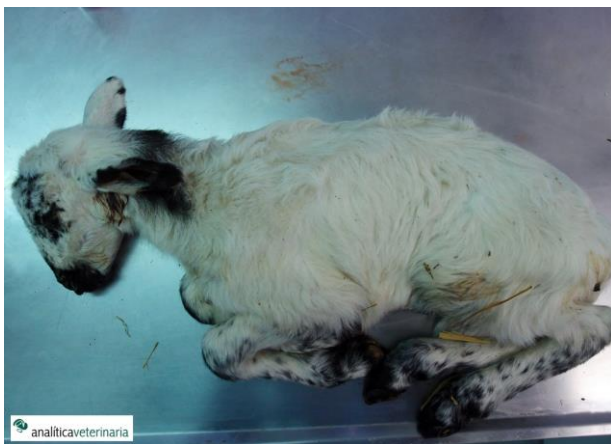## MUESTRAS

1 Cordero

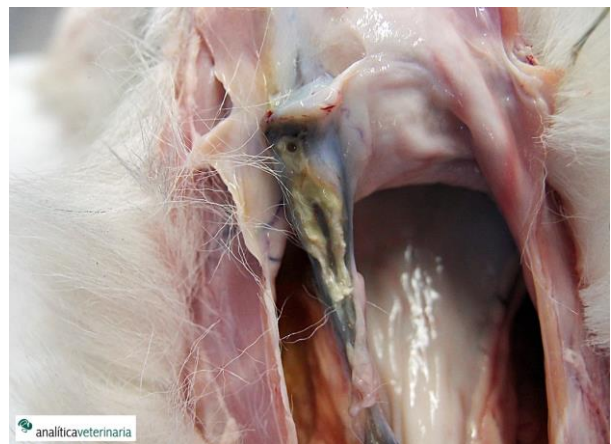PROPIETARIO:

## IMAGENES ANATOMOPATOLÓGICAS

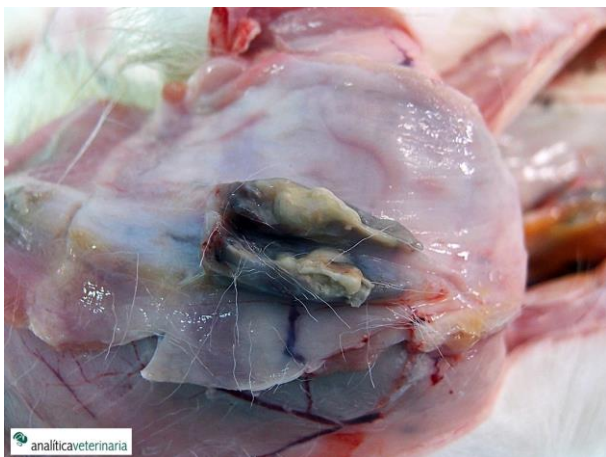**Onfalitis y septicemia neonatal.** Cordero de una semana de vida, que presenta onfalitis purulenta, con cavidad torácica repleta de líquido de aspecto turbio, neumonía y enteritis catarral. En cultivo de ombligo, pulmón, hígado y riñón se aislaron *Trueperella pyogenes* y *Pasteurella multocida*. En intestino se aisló *Escherichia coli* y se observó parasitación intensa por criptosporidios.



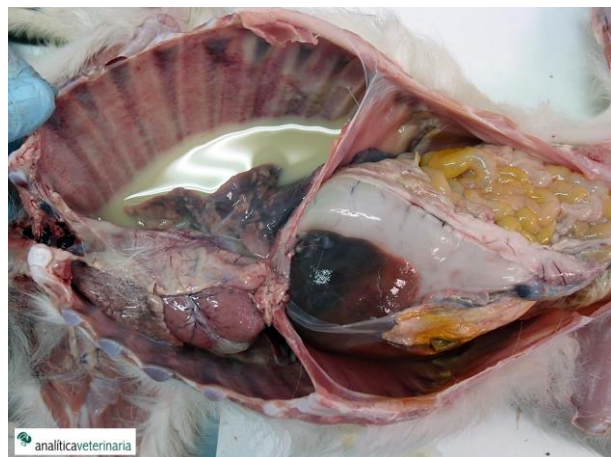1.



2.



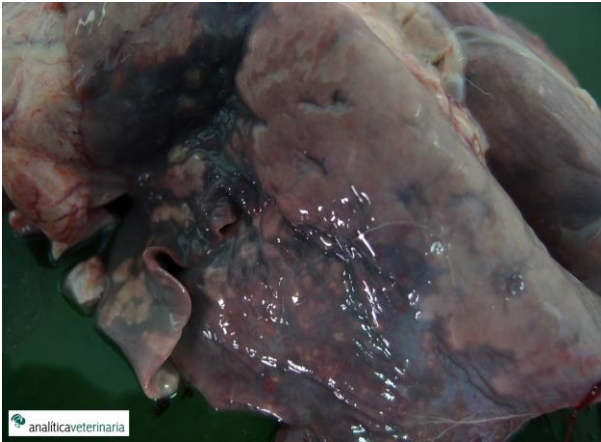
3.



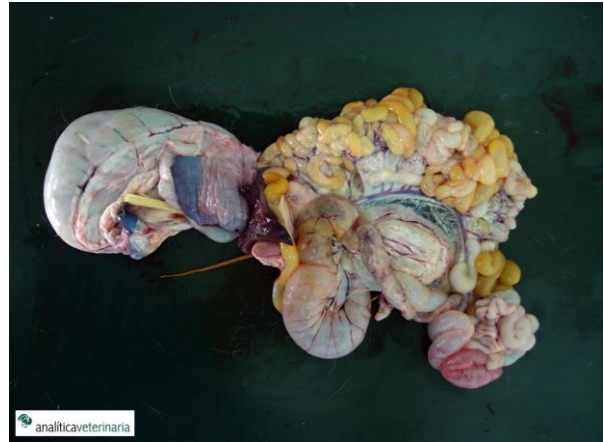4.



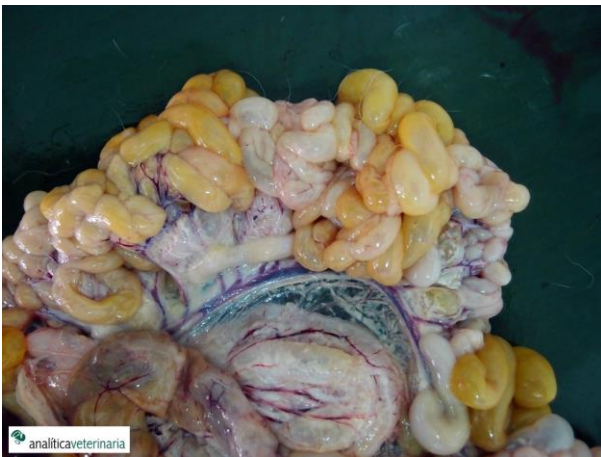INFORME REF.



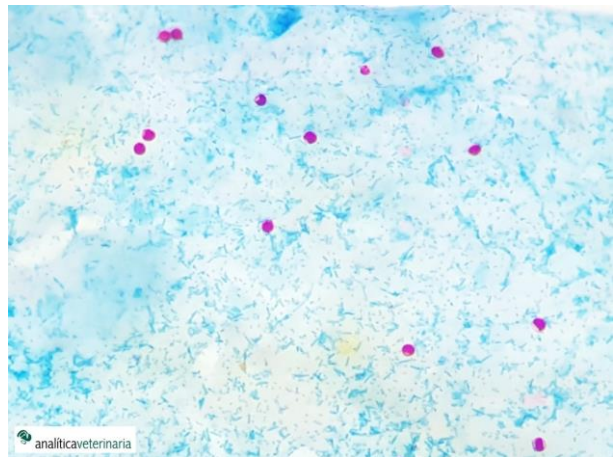
5.



6.



7.



8. *Cryptosporidium spp*