



Número	Entrada	Salida
--------	---------	--------

ESPECIE: Ovino

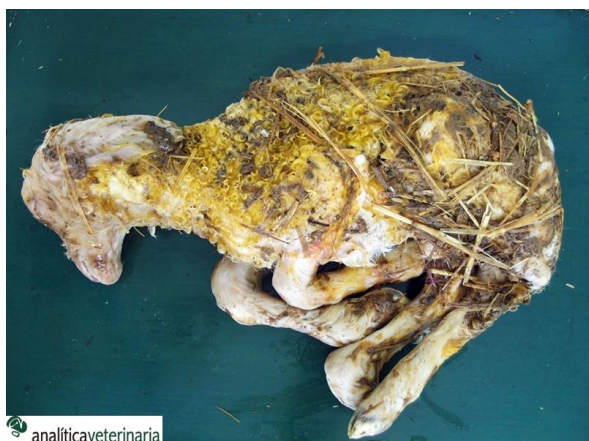## MUESTRAS

1 Feto

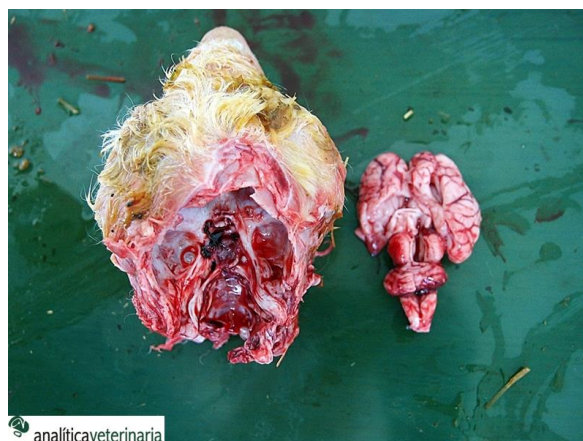
PROPIETARIO:

## IMAGENES ANATOMOPATOLÓGICAS

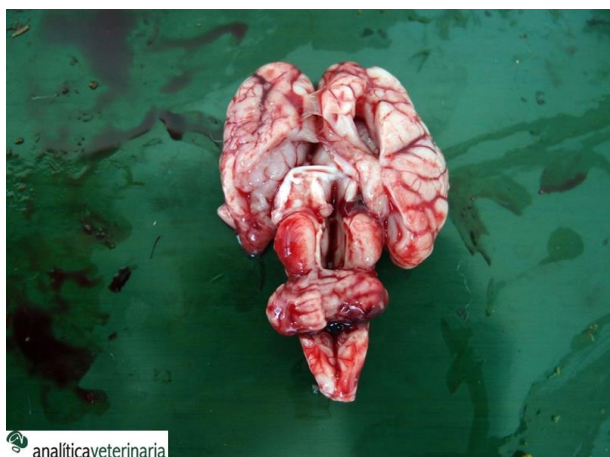**Aborto por Pestivirus.** Feto en el que destaca el pequeño tamaño del encéfalo y en especial la hipoplasia cerebelar. Este es un hallazgo relativamente frecuente en abortos por Pestivirus (Border Disease, BVD), aunque no exclusivo de ellos (virus Schmallerberg, virus Akabane, origen genético etc.). El pestivirus se mantiene en el rebaño a través de individuos persistentemente infectados (animales PI) y su detección mediante uso combinado de PCR en lotes y ELISA de antígeno individual permite su erradicación de la explotación.



1. Feto



2. Hipoplasia cerebelar



3. Hipoplasia cerebelar