

Número	Entrada	Salida
--------	---------	--------

ESPECIE: Ovino

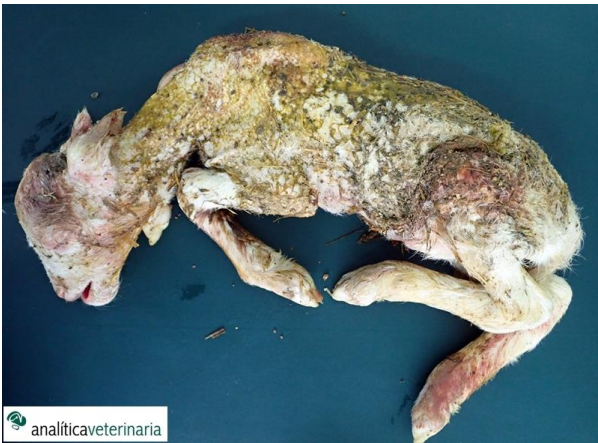MUESTRAS

1 Feto

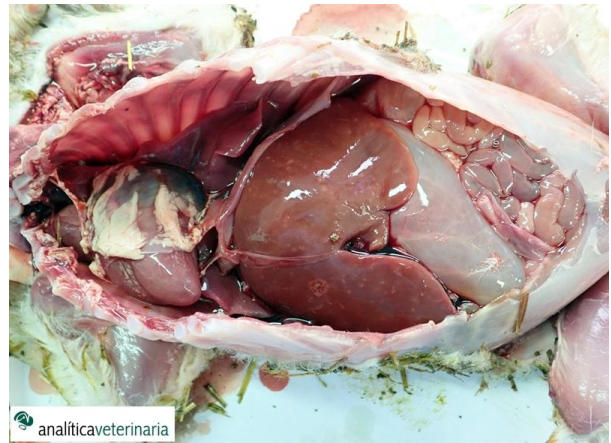
PROPIETARIO:

IMAGENES ANATOMOPATOLÓGICAS

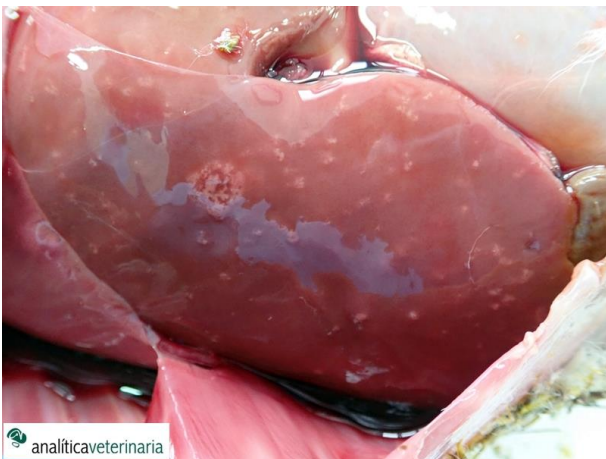Aborto por *Campylobacter fetus*. Feto ovino que presenta focos de necrosis en parénquima hepático, algunas con el aspecto típicamente redondeado descrito en casos de aborto por *Campylobacter fetus*. Tanto en hígado como en contenido abomasal se aisló dicha bacteria. El resto de agentes infecciosos investigados resultaron negativos.



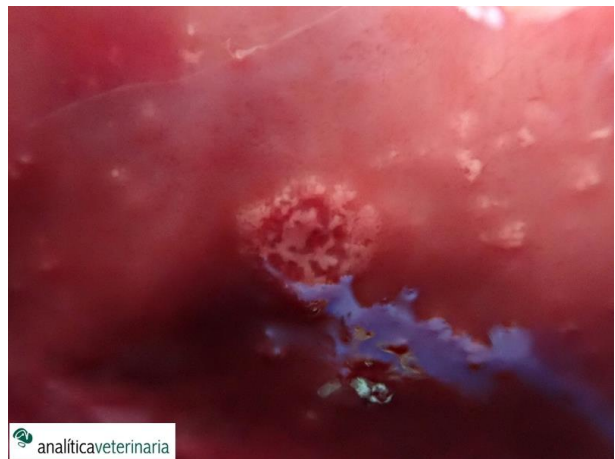
1.



2.



3.



4.