

Número	Entrada	Salida
--------	---------	--------

ESPECIE: Ovino

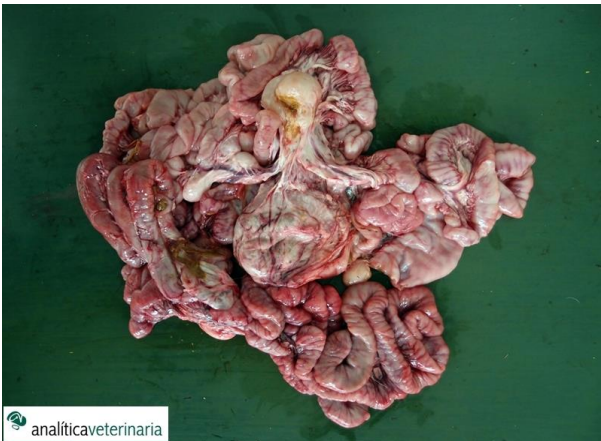MUESTRAS

1 Intestino

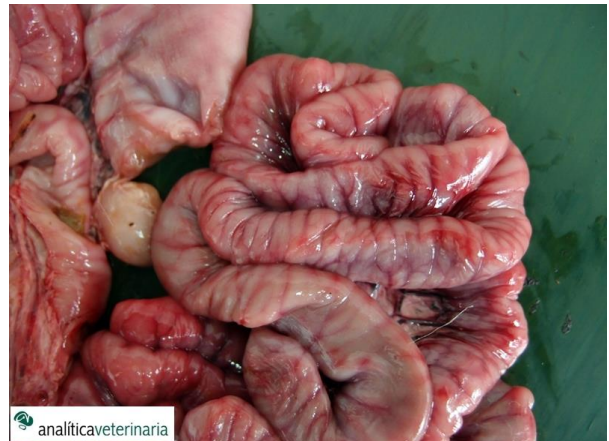PROPIETARIO:

**IMAGENES ANATOMOPATOLÓGICAS**

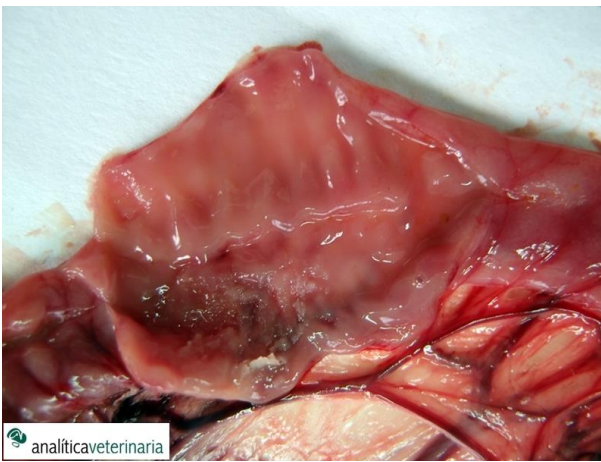
**Coccidiosis.** Intestino de cordero con una enteritis granulomatosa con mucosa muy engrosada que da al órgano el típico aspecto formando pliegues. En recuento coproparasitológico en cámara MacMaster se detectó una parasitación por *Eimeria sp* superior a  $2,7 \times 10^5$  ooquistes / g.



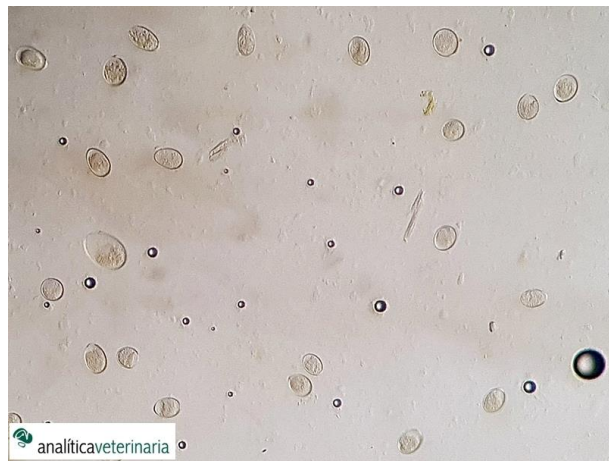1.



2.

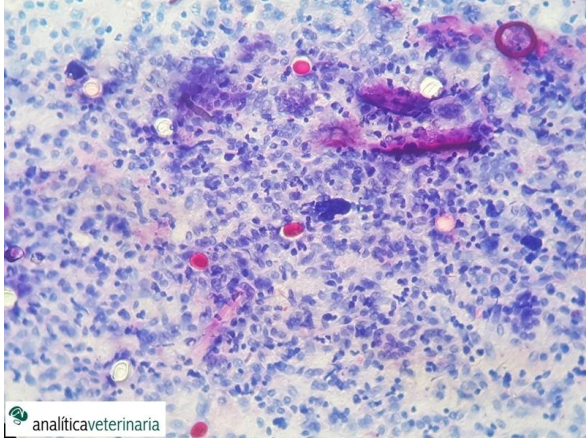


3.



4. Ooquistes de Eimeria. Examen directo

INFORME REF.



5. Ooquistes de Eimeria. Tinción de Ziehl-Neelsen

**ANALITICA VETERINARIA**