



Número	Entrada	Salida
--------	---------	--------

ESPECIE: Vacuno

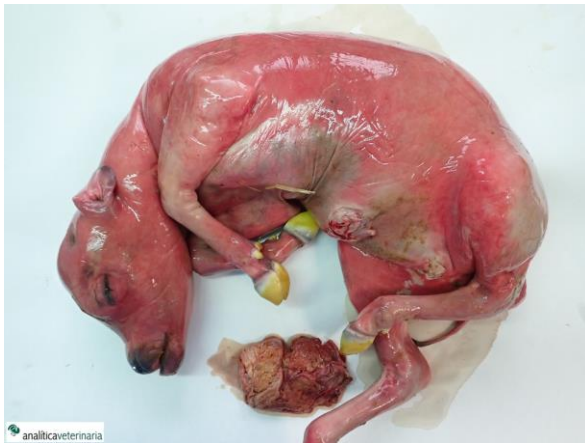MUESTRAS

1 Feto y placenta

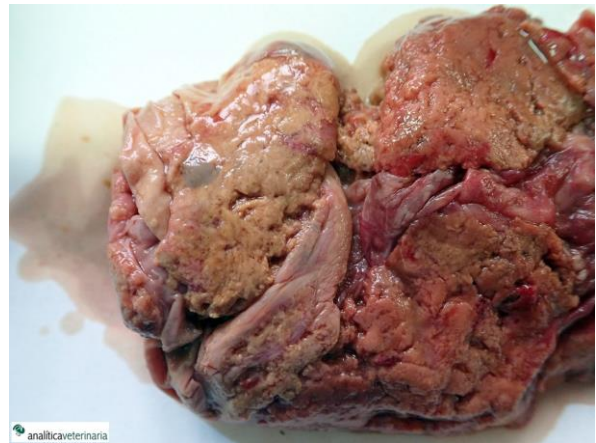PROPIETARIO:

IMAGENES ANATOMOPATOLÓGICAS

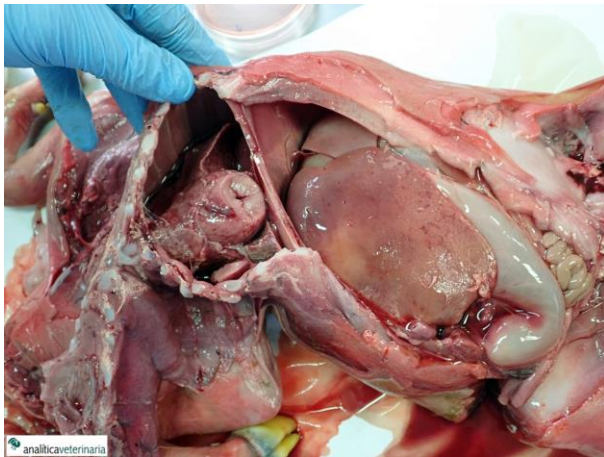
Aborto por *Campylobacter fetus*. Feto bovino con placenta. En la necropsia se observó serositis hepática y pleuritis fibrinosas. En el examen microscópico del contenido abomasal se observaron bacilos curvados gram-negativos, algunos formando cadenas (en esta disposición pueden ser confundidos con espiroquetas como *Leptospira*), que fueron identificados como *Campylobacter fetus* mediante PCR.



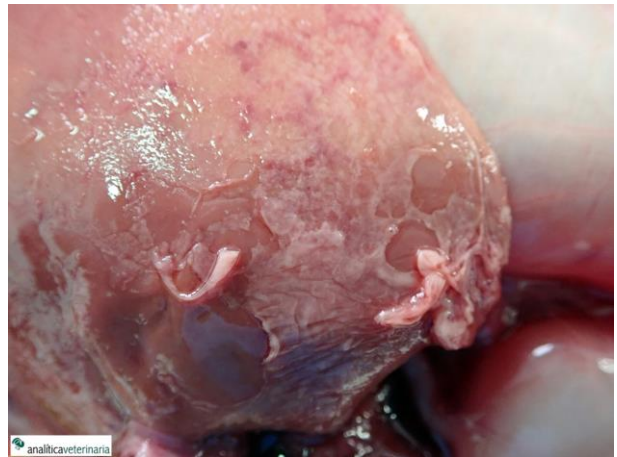
1. Feto y placenta



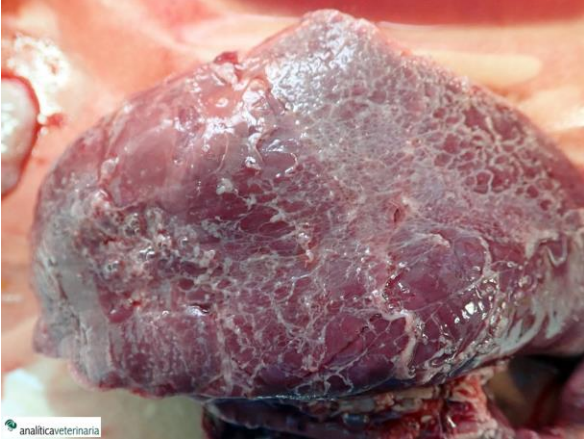
2. Placenta



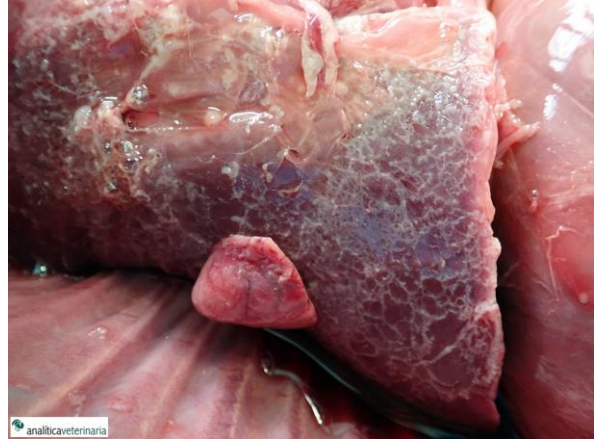3. Necropsia



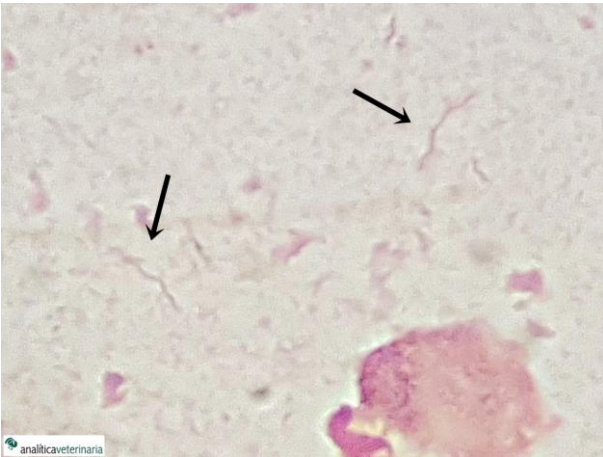
4. Serositis hepática



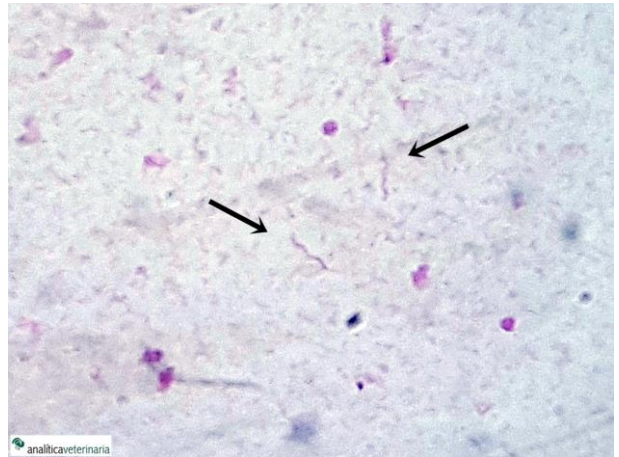
5. Pleuritis



6. Pleuritis



7. Abomaso. Tinción de Gram. Bacilos curvados formando cadenas identificados como *C. fetus*



8. Abomaso. Tinción de Gram. Bacilos curvados formando cadenas identificados como *C. fetus*

ANALITICA VETERINARIA