



Número	Entrada	Salida
--------	---------	--------

ESPECIE: Caprino

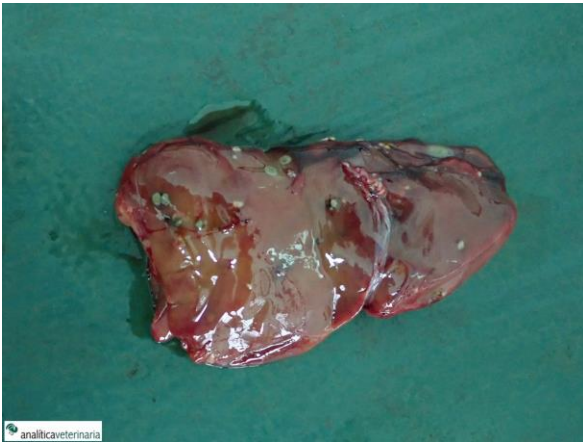MUESTRAS

1 Hígado

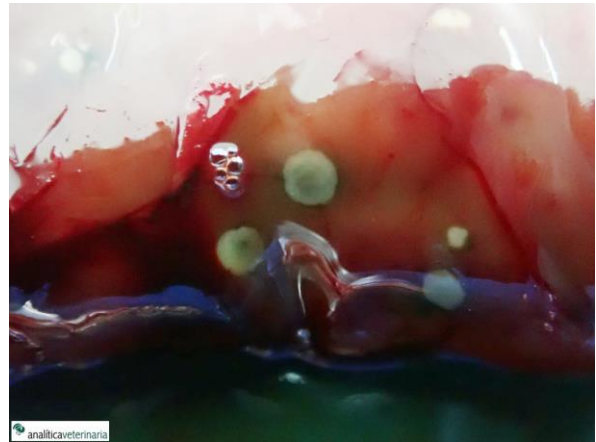
PROPIETARIO:

IMAGENES ANATOMOPATOLÓGICAS

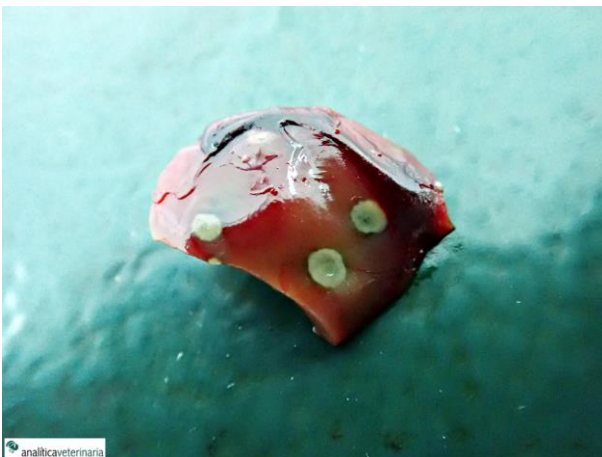Necrobacilosis hepática. Hígado de un cabrito que presentaba focos redondeados de hasta 1 cm de diámetro de color blanquecino-grisáceo. En examen histológico, se confirmaron focos de necrosis bien definidos y se observó, asociada a ellos, la presencia de bacilos gram-negativos filamentosos. En cultivo se aisló en cultivo puro y masivo *Fusobacterium necrophorum*. En animales muy jóvenes, el origen suele asociarse a infecciones onfálicas con invasión de los vasos umbilicales y llegada a hígado. También pueden aparecer en situaciones de acidosis persistentes en el rumen, especialmente en cabritos jóvenes si hay paso de leche al rumen por fallo en la gotera esofágica crónica o, posteriormente, asociado a la dieta.



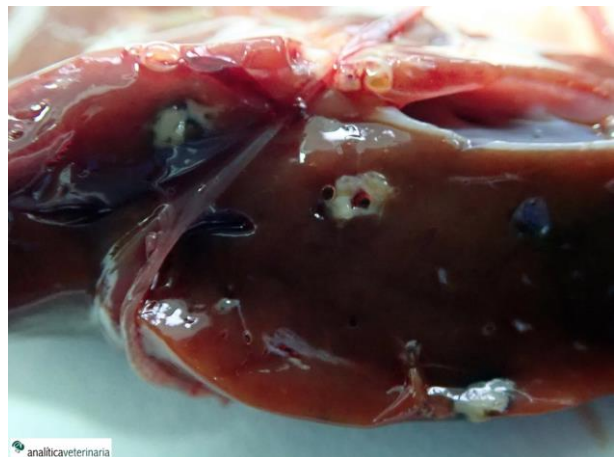1.



2.



3.



4.