



Número	Entrada	Salida
--------	---------	--------

ESPECIE: Ovino

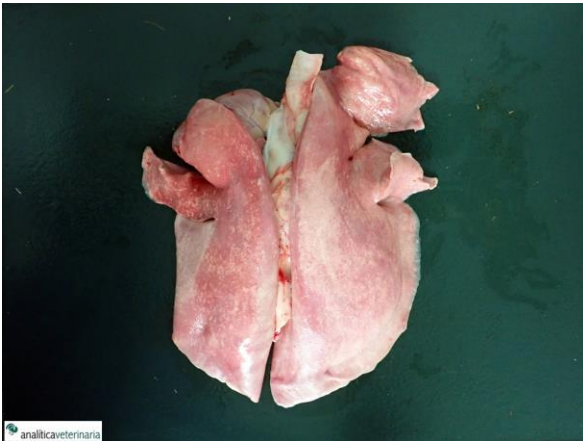## MUESTRAS

1 Pulmón

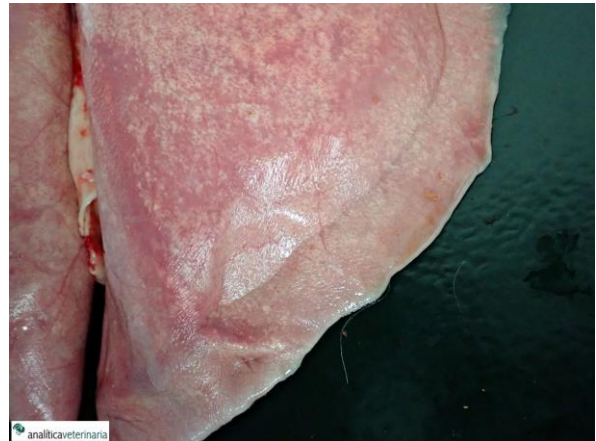PROPIETARIO:

## IMAGENES ANATOMOPATOLÓGICAS

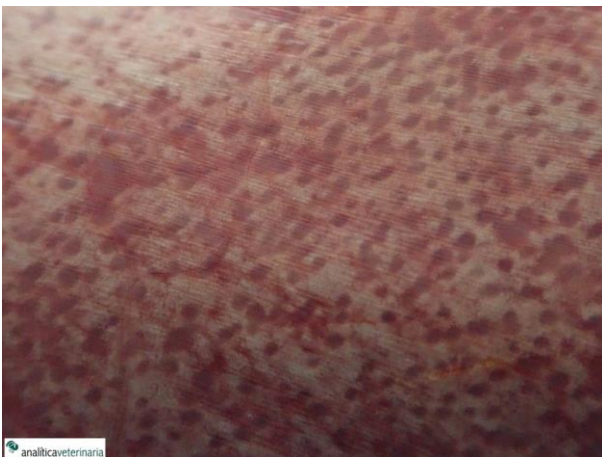
**Neumonía por virus Maedi.** Pulmón de coloración pálida, aspecto globoso, tacto gomoso y con diminutos focos grisáceos de distribución miliar, que histológicamente se corresponde con una grave neumonía intersticial crónica no purulenta y la presencia multifocal de agregados linfoides que llegan a formar centros germinales en áreas peribronquiales y perivascularares. No se observan lesiones macro o microscópicas compatibles con adenomatosis pulmonar.



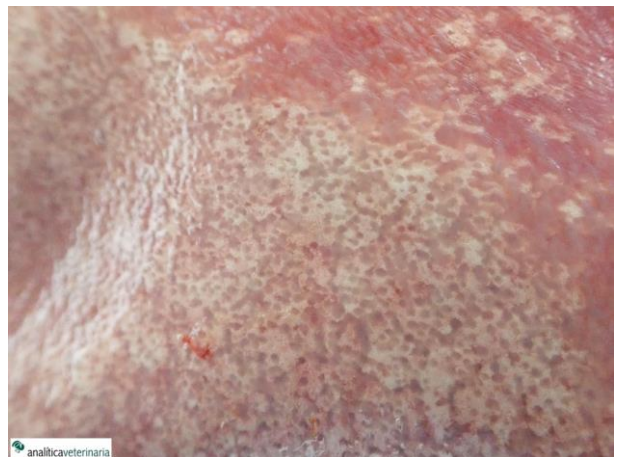
1.



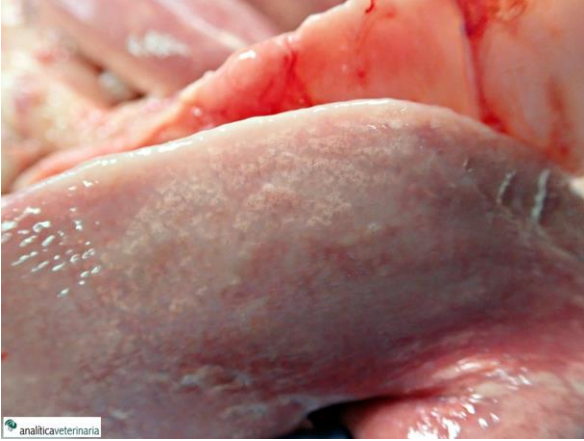
2.



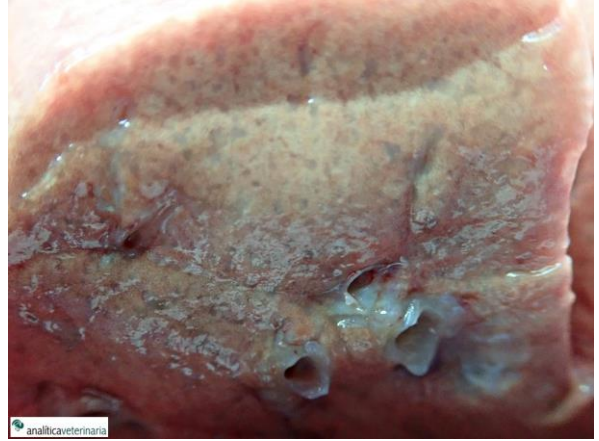3.



4.



5.



6.

**ANALITICA VETERINARIA**